

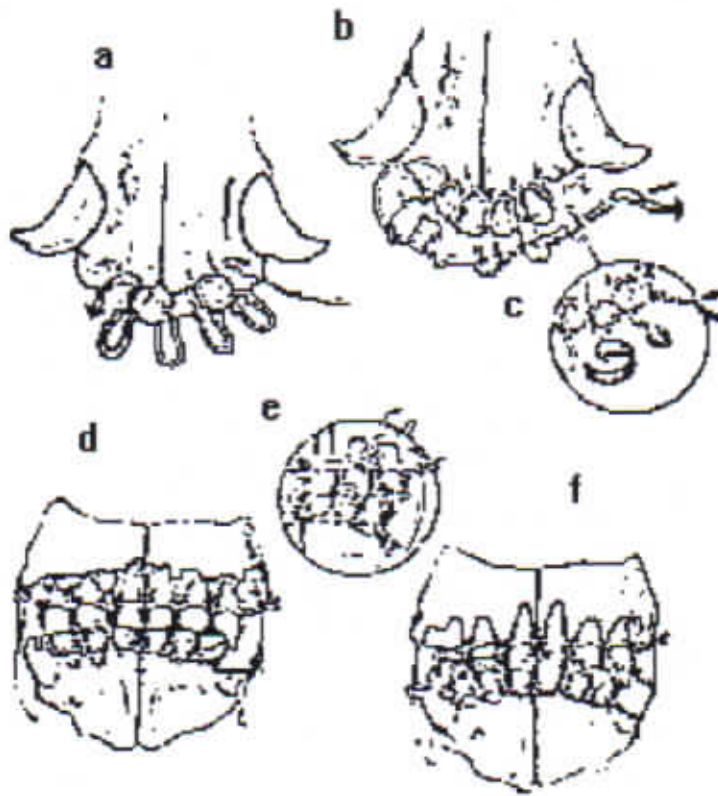Figura 220. Osteosíntesis de la mandíbula fijándola al maxilar para mantener la boca en oclusión durante el período de cicatrización.

TRATAMIENTO DE LAS FRACTURAS EN ANIMALES JOVENES EN CRECIMIENTO. Algunos aspectos característicos del hueso inmaduro

Los huesos jóvenes son muy elásticos por lo que puede existir un gran dobléz del hueso sin llegar a fracturarse.

El periostio está ligeramente adherido al hueso y se separa fácilmente en una fractura. El acumulo de sangre por debajo del periostio forma un hematoma subperiostial el cual es convertido rápidamente en callo.

La cicatrización es muy rápida (de dos a cuatro semanas dependiendo de la edad), produciéndose una gran cantidad de callo.

La remodelación es muy activa completándose rápidamente sin evidencia de la fractura.

En fracturas articulares la reducción anatómica y la fijación es esencial para recuperar la función articular.

Las fracturas o traumatismos en el área epifisial pueden arrestar o alterar el crecimiento dando como resultado un acortamiento o distorsión ósea.

Alguna falla en la consolidación de la fractura es muy rara y cerca del 10% de las fracturas requieren ser intervenidas quirúrgicamente, la mayoría son tratadas con fijación externa.

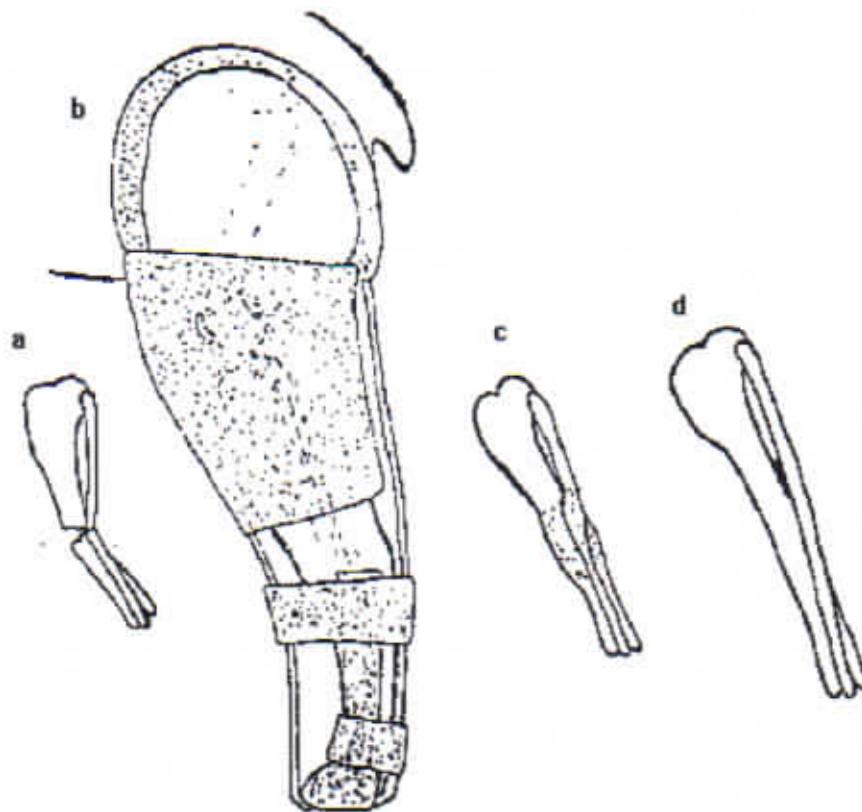


Figura 221.

Paciente de raza miniatura de 8 meses de edad.

b. Postratamiento inmediato.

c. Dos semanas de tratamiento. La férula fue retirada a ese tiempo.

d. Cuatro semanas postratamiento, el hueso remodelado.

Indicaciones primarias para la cirugía.

1. Deformidad rotacional o un acortamiento excesivo.
2. Fracturas que resultan en una incongruencia de la superficie articular.
3. Fracturas que afectan el núcleo de crecimiento.

Fracturas diafisiales que ocasionan deformidad rotacional o un acortamiento excesivo.

1. Clavos intramedulares.

En proporción, los clavos intramedulares utilizados en cachorros son de menor diámetro que los usados en adultos. El hueso esponjoso se encuentra en un alto porcentaje de la cavidad medular y con esto el clavo intramedular estabiliza la fractura mejor que en los adultos (Figura 222 a-d).

2. Fijador externo esquelético.

Los mismos fundamentos básicos se deben observar como los aplicados en los animales adultos. Los clavos no deben afectar las fisis.

3. Placas para hueso.

Cuando son utilizadas deben ser del tamaño mínimo y retiradas lo antes posible (aproximadamente 1 mes dependiendo de la edad y de las circunstancias) Figura 222 e,f.

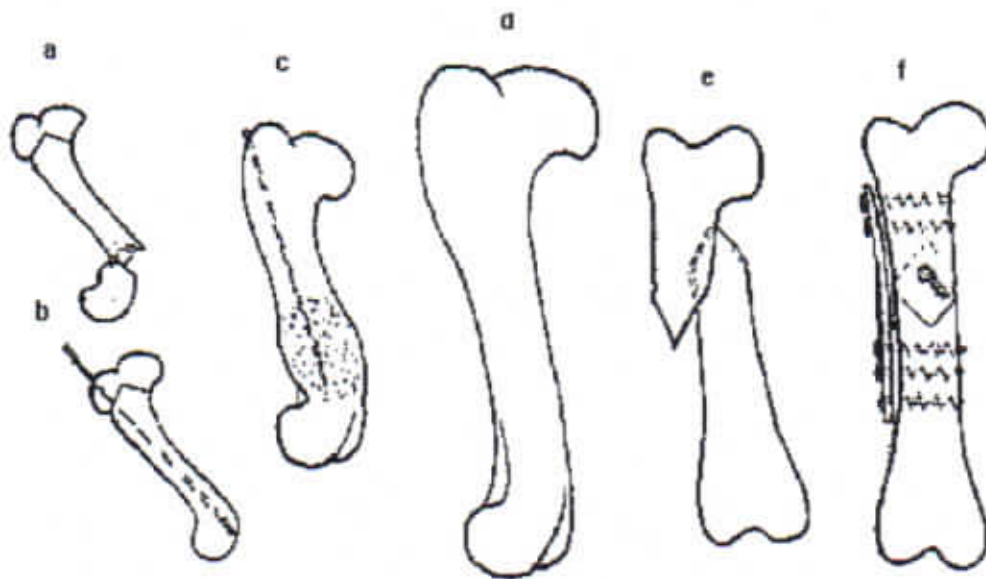


Figura 222.

- a. Siete semanas de edad.
- b. postquirúrgico inmediato.
- c. Dos semanas de postoperatorio., se retira el clavo.
- d. Cuatro meses postquirúrgico, hueso semimoldeado.
- e. Paciente de once semanas de edad, fractura oblicua con cabalgamiento muy marcado. Postquirúrgico inmediato. La fijación se realizó con un tornillo con efecto de compresión interfragmentaria y una placa para hueso, la placa fué retirada a las cuatro semanas.

FRACTURAS QUE RESULTAN EN UNA INCONGRUENCIA DE LA SUPERFICIE ARTICULAR

La reducción abierta y la fijación están indicadas siempre y cuando no sea posible lograr la reducción de la fractura por medios conservadores. En estas especies la gran mayoría requieren de una reducción abierta y una fijación interna rígida.

La fijación con alambres de Kirschner es un método excelente al lograr la consolidación de la fractura, se retiran los implantes, esto es posible entre las 2 y las 4 semanas, pueden ser utilizados alambres de Kirschner con cuerda o tornillos para hueso esponjoso.

Los métodos sugeridos de reducción para el tratamiento de las fracturas por separación más comunes se muestran en la figura 223.

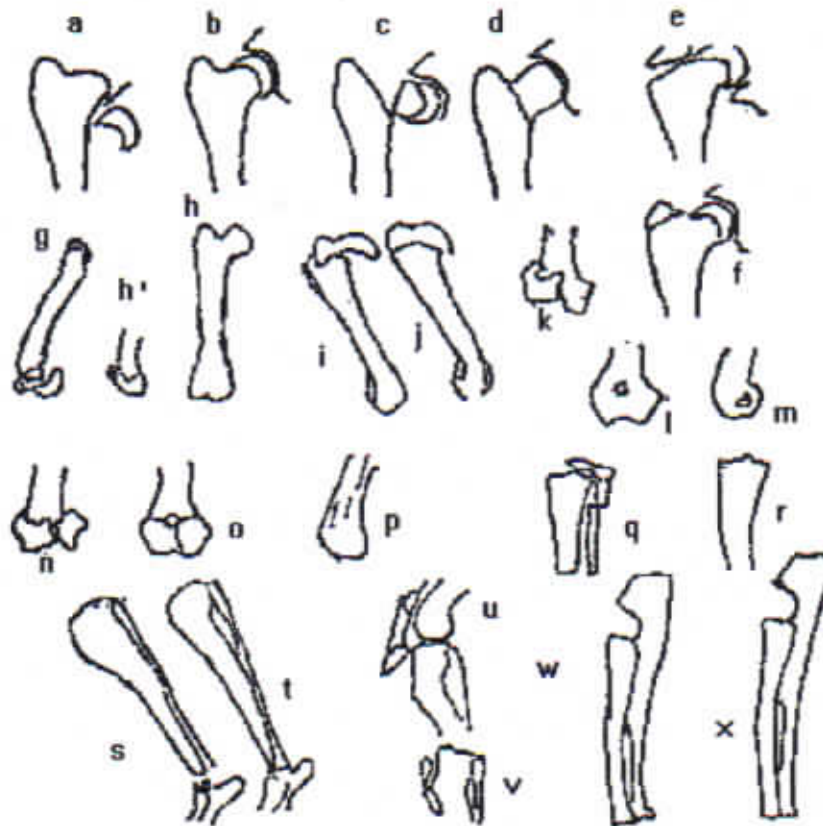


Figura 223.

- a,b. Fractura por separación de la epífisis proximal del fémur.
- c,d. Fractura del cuello femoral.
- e,f. Fractura por separación del trocánter mayor.
- g,h,h'. Fractura por separación de la epífisis distal del fémur.
- i,j. Fractura por separación de la epífisis proximal humeral.
- k,l,m. Fractura por separación de del cóndilo lateral humeral.
- o,p. Fractura en "T" de los cóndilos humerales.
- q,r Fractura por separación de la epífisis proximal tibial.
- s,t. Fractura por separación de la epífisis distal tibial.
- u,v. Fractura por separación del tubérculo tibial.
- w,x. Fractura por separación de la epífisis distal del radio y de la ulna (este tipo de fracturas son tratadas primariamente utilizando una férula de coaptación).

El porcentaje de éxito se ve incrementado en la mayoría de estas fracturas al adicionar un soporte externo temporal y al restringir la actividad y el apoyo del miembro durante la primera semana después de la cirugía.

La reducción de la fijación debe realizarse lo más pronto posible, debido a que la formación del callo primario es muy rápida y abundante y además existen alteraciones del crecimiento en respuesta a los cambios en el patrón de estrés.

FRACTURAS QUE AFECTAN EL NUCLEO DE CRECIMIENTO

Las anomalías en el desarrollo debido a un crecimiento óseo alterado o arrestado se manifiestan por un acortamiento, por deformidad angular o por ambas entidades.

El grado de acortamiento a la deformidad angular es proporcional al grado de daño, al potencial de crecimiento restante del paciente cuando ocurre el trauma y al núcleo de crecimiento afectado, debido a que la cápsula articular y los ligamentos son de dos a cinco veces más fuertes que la unión metafisial-epifisial, es muy raro encontrar un daño ligamentoso o articular.

CLASIFICACIÓN DE LA EPÍFISIS CON BASE EN SU TIPO.

1. Tipo.

a) Epífisis de presión.

Están localizadas en los extremos de los huesos largos y transmiten las fuerzas a través de la articulación adyacente, estas epífisis producen el crecimiento longitudinal.

b) Epífisis de tracción.

Están localizadas donde los músculos se originan o se insertan y contribuyen muy poco al crecimiento longitudinal del hueso, como lo es el tubérculo tibial.

CLASIFICACION DE LOS DESLIZAMIENTOS O LAS FRACTURAS POR SEPARACION QUE INVOLUCRAN EL NUCLEO DE CRECIMIENTO Y LA EPIFISIS METAFISIS ADYACENTE.

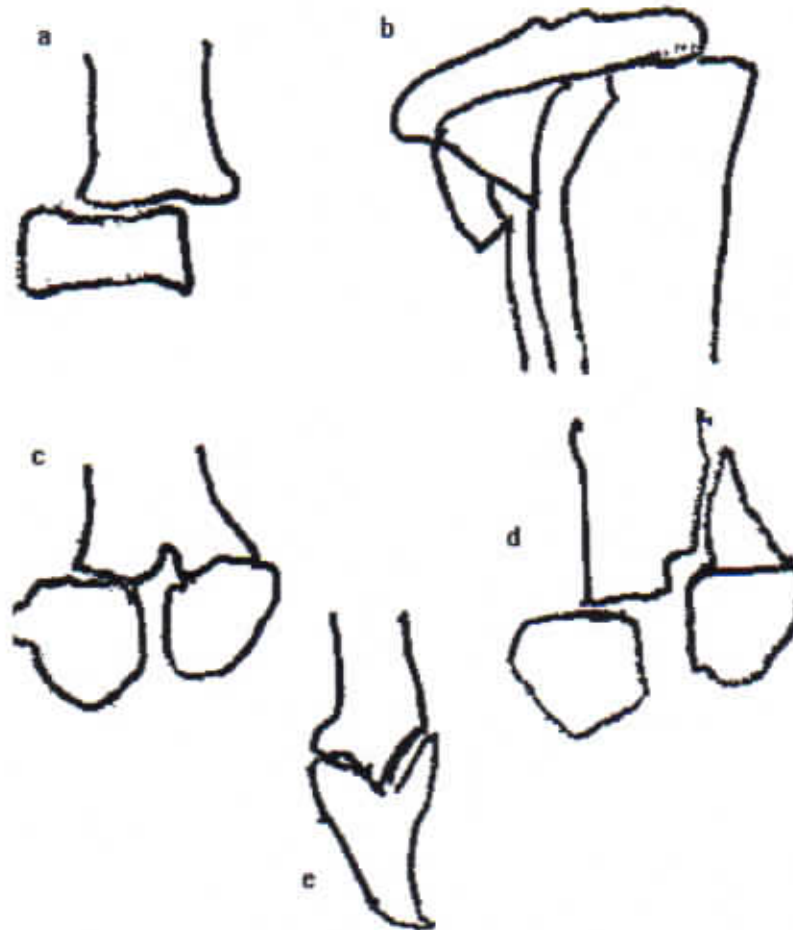

Figura 224. a. tipo I, b. Tipo II, c. Tipo III, d. Tipo IV, f. Tipo V

EVALUACION CLINICA Y TRATAMIENTO DE LOS DAÑOS A LOS NUCLEOS DE CRECIMIENTO.

El daño al núcleo de crecimiento puede resultar en una demora, en una alteración o en un cese del crecimiento óseo.

Todo el núcleo o tan sólo una parte del núcleo puede cerrarse prematuramente. En huesos como el radio y la ulna, el cierre puede acontecer en uno o en los dos huesos, este cierre puede ser parcial o completo.

El grado de alteración del crecimiento (generalmente resulta en un cambio de angulación o acortamiento o ambos), será proporcional al potencial de crecimiento faltante a la hora del traumatismo.

Las deformaciones del desarrollo después de un crecimiento alterado o arrestado se manifiestan con acortamiento, incongruencia de las superficies articulares o deformidad angular o una combinación de estos tres hallazgos. Las indicaciones para el tratamiento son las siguientes.

1. Deformidad angular en la porción distal de la extremidad en animales inmaduros. Una osteotomía correctiva está indicada (Figura 225).
2. Cierre prematuro de la fisis proximal o distal del radio (acortamiento del radio). La osteotomía del radio y el restablecimiento de su longitud por medio de distractores para posteriormente fijar los fragmentos con una placa para hueso es el método de elección (Figura 225).

En pacientes con más de 5.5 meses de edad, es suficiente este procedimiento pero en los que están por debajo de esta edad el procedimiento deberá repetirse en seis a ocho semanas para obtener congruencia articular y longitud normal del hueso.

3. Cierre prematuro de la fisis distal de la ulna.

El cese del crecimiento (acortamiento) de la ulna provoca un doblamiento del radio, lo que resulta en una deformidad en valgus y

rotación externa de la extremidad además de una incongruencia articular del codo.

La remoción de dos a siete centímetros de la ulna distal se efectúa para corregir el doblamiento del radio, una osteotomía correctiva del radio se realiza durante la cirugía fijándose con un fijador externo o con una placa para hueso (Figura 226).

4. Cierre prematuro, parcial o completo de la fisis radial y ulnar:

La osteotomía correctiva para restablecer la congruencia de la articulación del codo y la realineación del miembro es el objetivo de la cirugía. El tratamiento varía con cada paciente. En caso de que la extremidad esté más corta que la opuesta, el procedimiento quirúrgico debe incluir distracción de los fragmentos.

ALGUNOS TRATAMIENTOS MAS COMUNES PARA EL CIERRE PREMATURO DE FÍISIS

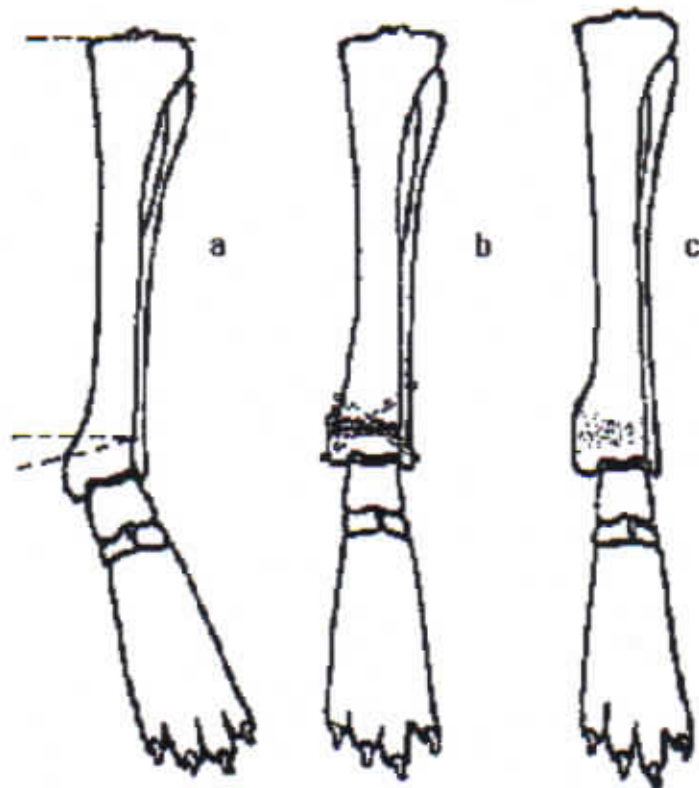


Figura 225. Cierre prematuro en una porción del núcleo de crecimiento distal de la tibia, resultando en una deformidad de la extremidad en valgus. La tibia media unos 10 mm menos que la tibia opuesta. El paciente tenía 7.5 meses y el animal había crecido casi en su totalidad, por lo que la osteotomía correctiva estuvo indicada.

- a. Vista AP prequirúrgica. Las líneas indican la porción que será extraída.
- b. La osteotomía correctiva ya realizada, agregando injerto de hueso cortical y esponjoso. Se colocaron dos clavos cruzados como medio de fijación y férula de coaptación como soporte, la unión clínica (determinada por radiografías) y el retiro de la férula fue a las 7 semanas.
- c. Postquirúrgico a las 7 semanas después de retirar la férula y los clavos.

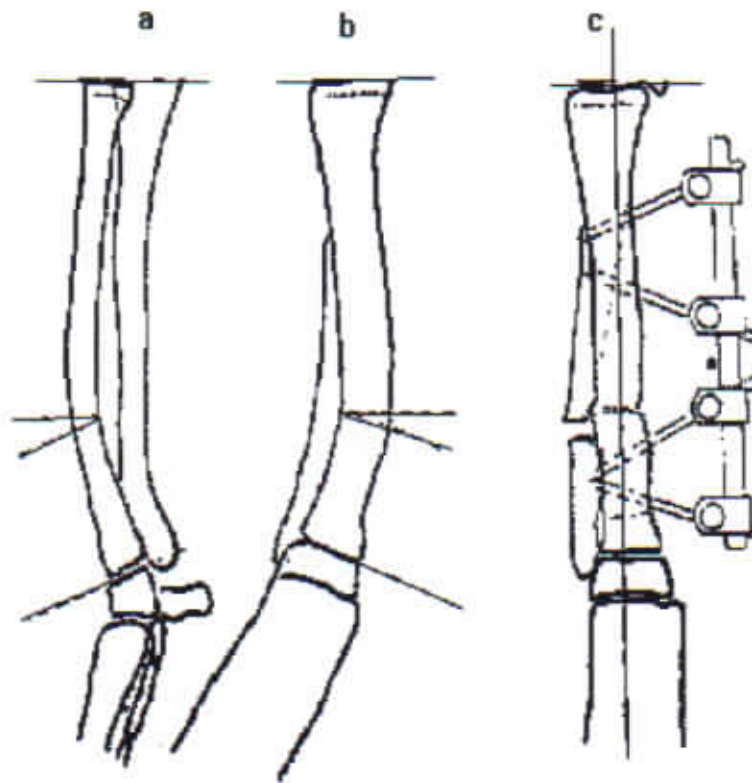


Figura 226. Estudios prequirúrgicos, vistas AP y lateral.

a,b. Cierre prematuro de la línea de crecimiento distal de la ulna resultando en deformidad de valgus y rotación externa del miembro. El paciente tenía 7 meses de edad y el acortamiento fue mínimo. La articulación del hombro se encontraba normal. Una osteotomía correctiva del radio y de la ulna se realizó con el objetivo de corregir la deformidad en valgus y la rotación del miembro.

La cirugía se realiza utilizando un torniquete. Si el procedimiento se planea correctamente durará cuando más una hora. En primer lugar, se realiza la osteotomía ulnar al nivel de la curvatura radial, el segundo paso es hacer una osteotomía uniforme del radio, sobre la curvatura del mismo hueso.

El espesor de la cuña osteotomizada, es igual al indicado por las líneas punteadas.

c. El fijador externo es aplicado al radio de la cara anteromedial con el fragmento distal en la posición correcta. El uso de este método de fijación tiene la ventaja de una fácil aplicación y puede ser ajustado si la extremidad no tiene la alineación correcta, esto es muy común.

Al alinear el radio y la ulna se obtiene un espacio en el sitio de la osteotomía ulnar el cual disminuirá conforme pase el tiempo hasta tener la unión de los fragmentos ulnares, al suturarse la piel ,

deberá revisarse la alineación de la extremidad tanto en su vista AP como en la lateral.

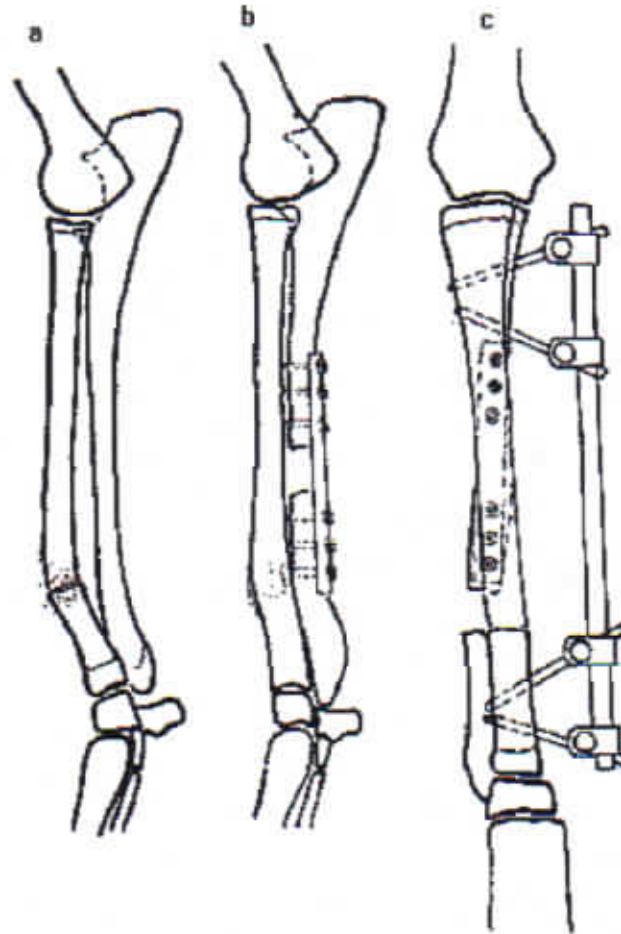


Figura 227.

a. Vista prequirúrgica lateral.

Fractura del radio con cierre prematuro del núcleo de crecimiento distal de la ulna en un Borsoi de 4 meses de edad. El tratamiento original consistió en la aplicación de una férula de Masson y a las tres semanas después del traumatismo, los rayos X revelaron un acortamiento del miembro de 10 mm, cierre prematuro del núcleo de crecimiento ulnar, deformidad en valgus de la extremidad y congruencia articular en el codo.

El objetivo primario es aumentar la longitud de la ulna y alinear el radio en el sitio de la fractura. Esto se logró con una osteotomía transversa, apartando los fragmentos (12 mm) y aplicando una placa para hueso (semitubular con función de sostén) como método de fijación. Al distraer los fragmentos ulnares la congruencia articular del codo es lograda.

b. Vistas postquirúrgicas AP y lateral.

- c. A las tres semanas después de la cirugía, la ulna y la articulación del codo permanecía estable, pero la ulna provocó el doblamiento del radio. La deformidad en valgus del miembro se corrigió con la osteotomía de ambos huesos y se aplicó un fijador externo. La fijación esquelética y la fijación interna se retiraron un mes después.
- Aproximadamente el 40% del crecimiento longitudinal del radio proviene de la fisis proximal y el 60% de la distal. El 100% del crecimiento de la ulna proviene de la fisis distal por lo que existe un constante deslizamiento entre estos dos huesos durante el periodo de crecimiento.
- Si este desplazamiento fisiológico se altera en un animal en crecimiento por (1) fijación con un clavo o un tornillo en ambos huesos o (2), El desarrollo de una sinostosis entre ambos huesos después de una fractura. La incongruencia articular en el codo es muy factible de ocurrir debido a un crecimiento anormal.

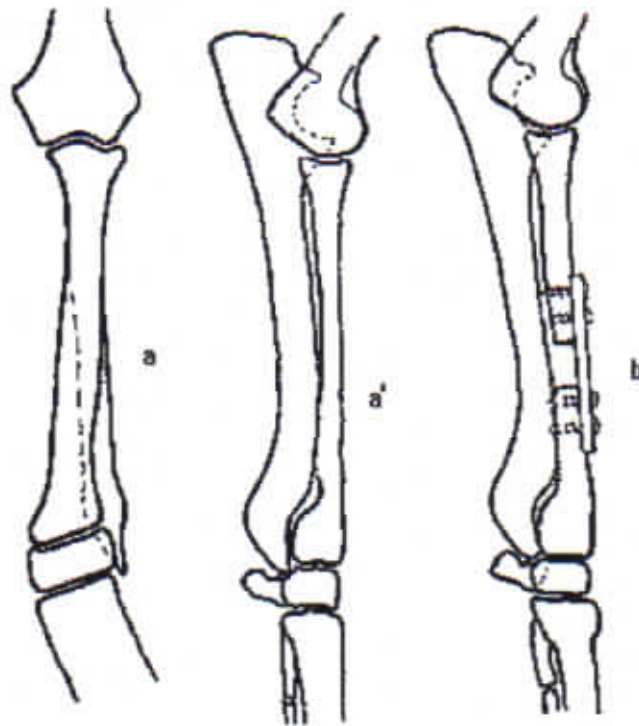
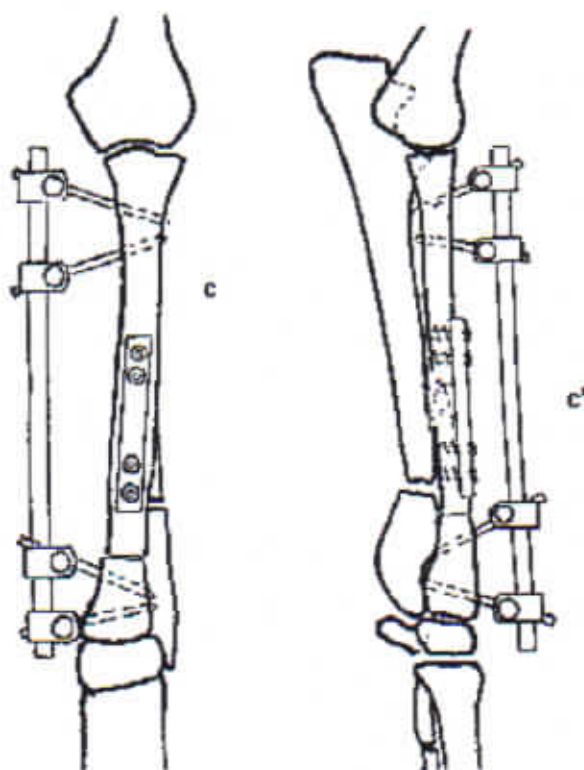


Figura 228.

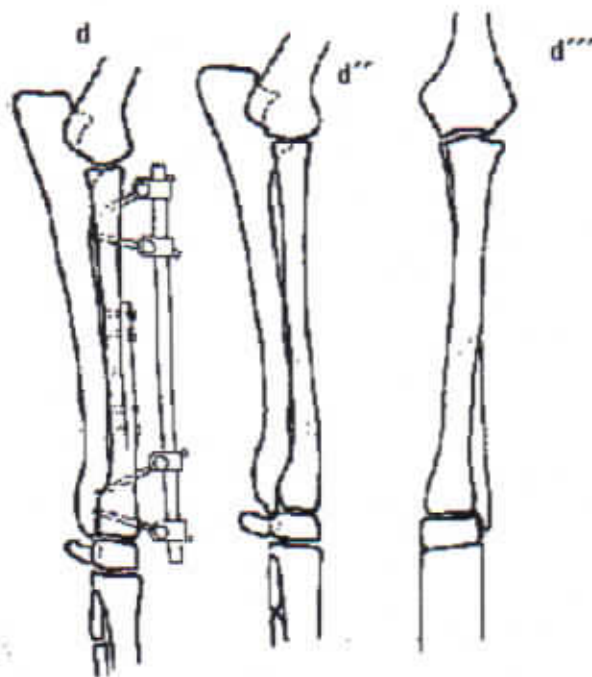
- a. Vista AP y lateral. Weimaraner de 6.5 meses de edad. El daño ocurrió hace 8 semanas,, presenta claudicación intermitente, pero en las últimas 3 semanas la claudicación fue constante y progresiva. Los rayos X revelaron un cierre prematuro de la epífisis distal del radio, acortamiento del radio e incongruencia de la articulación del codo, hubo evidencia de daño a nivel del núcleo de crecimiento distal del

radio resultando en deformidad en valgus y rotación externa del miembro. El procedimiento quirúrgico consistió en una osteotomía radial en tercio medio, aplicar distracción para lograr la longitud normal del hueso y la congruencia de la articulación del codo, entonces se corrigió la deformidad angular y la rotación externa del miembro.

- b. Vista lateral después de la osteotomía. Los fragmentos fueron separados 11 mm restaurándose así la longitud del radio y la congruencia de las superficies articulares del codo, una placa semitubular (de sostén) se aplicó como fijación.



- c. Al mes de la fijación la osteotomía empezó a consolidar y el codo estuvo estable. La funcionalidad del miembro se recuperó notablemente. En este tiempo la ulna y el radio se osteotomizaron para corregir la angulación y la rotación. Para fijar la osteotomía se aplicó un fijador externo esquelético.



d. A las 7 semanas los sitios de fractura estaban cicatrizados y la placa así como el fijador fueron retirados. A la revisión al año de edad existe un buen uso del miembro, el cual estaba recto, tanto en la vista lateral como en la AP, había 10 grados de pérdida de la flexión del codo y el radio tenía un acortamiento de 15 mm en relación con el radio opuesto.

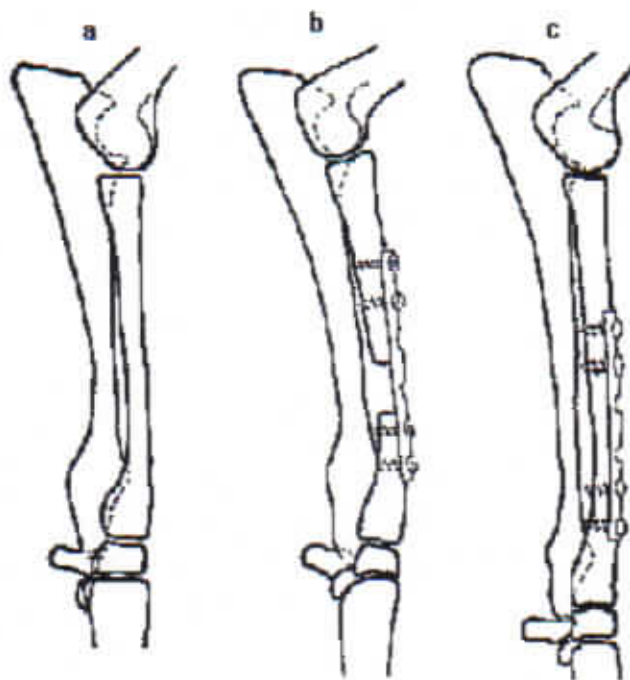


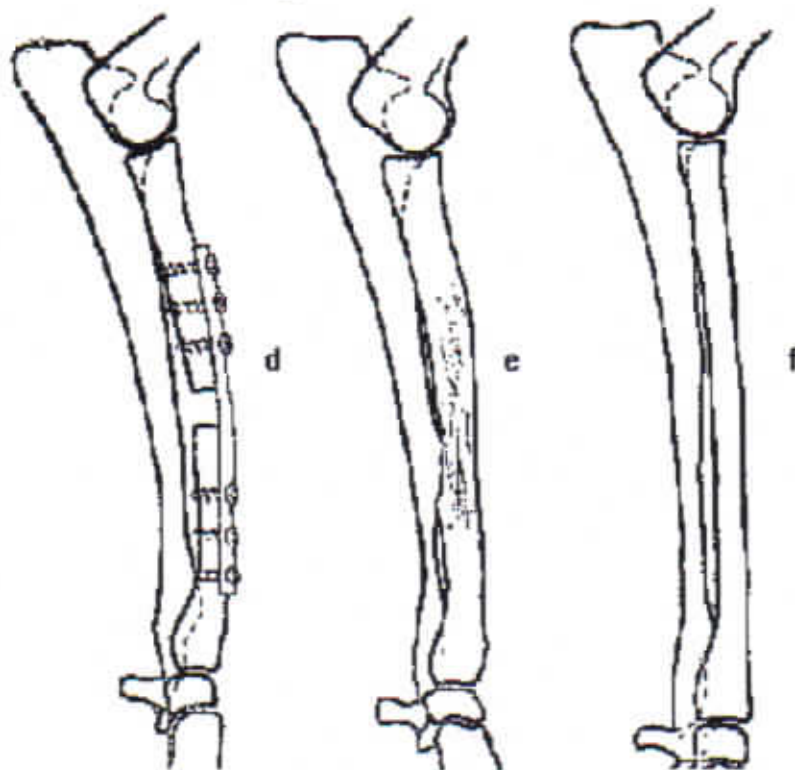
Figura 229.

a. El cierre prematuro del núcleo de crecimiento distal del radio con acortamiento e incongruencia articular de las superficies del codo. El paciente tenía cuatro meses de edad. El miembro parecía estar recto en las vistas lateral y AP.

El objetivo de la cirugía fue establecer la longitud normal del radio y con esto restablecer la congruencia de la superficie articular del codo debido a que el paciente tenía cuatro meses de edad y por el crecimiento potencial que tiene es necesario otra intervención quirúrgica para mantener la circulación del codo normal.

b. Se realizó una osteotomía transversa en el tercio medio del radio y manteniendo los fragmentos en distracción hasta lograr un espacio interfragmentario de 15 mm se coloca una placa semitubular para fijarlos, con esto se obtiene la congruencia articular del codo.

c. A los tres meses después de la cirugía, el área de osteotomía ya contenía hueso. El acortamiento del radio y la incongruencia del codo era otra vez evidente. El apoyo del miembro se obtuvo 3 semanas antes de este hallazgo.



d. Se retiró la placa para hueso y el radio se osteotomizó y se fijó con una placa semitubular con una separación interfragmentaria de 10 mm.

e. Dos meses después, la extremidad estaba recta con una funcionalidad muy buena, en comparación con el miembro anterior estaba 16 mm más corta, sin embargo, clínicamente no era evidente.

f. El miembro opuesto (normal).

BIBLIOGRAFIA

- 1.- Adams, J.C.: Outline of Fractures. 5th Ed., 1969, E&S Livingston Ltd., Edinborough, London.
- 2.- Alexander, J.E. et al: Pelvic fractures and their reduction in small animals. Mod. Vet. Pract., 43 (sept, 1962) 41.
- 3.- Alexander, J.E. et al: Acetabular fractures in small animals. Mod. Vet. Pract. 43 (Oct. 1962) 39.
- 4.- Alexander, J.E., Archibald, J. and Cawley, A.J.: Multiple fractures of the pelvis in small animals. Mod. Vet. Pract. 43 (Nov., 1962) 33.
- 5.- Allgower, M. et al: Clinical experience with a new compression plate DCP. Acta Orthop. Suppl. 125 (1969) 45.
- 6.- Anderson, L.D.: Compression plate fixation and the effect of different types of internal fixation on fracture healing. J. Bone & Joint Surg. 47-A (1965) 191.
- 7.- Basset, F.H. et al: Normal vascular anatomy of the head of the femur in puppies with emphasis on the inferior retinacular vessels. J. Bone & Joint Surg. 51-A (1969) 1139.
- 8.- Bourne, Rhinelander et al: The Biochemistry and Physiology of Bone 2nd Ed., Vol 1 and 2, 1972, Academic Press, N.Y.
- 9.- Braden, T.D., et al: Comparative biochemical evaluation of bone healing in the dog. JAVMA, 163 (1973) 65.

- 10.- Braden, T.D. and Brinker, W.O.: Effect of certain internal fixation devices on functional limb usage in dogs. JAVMA, 162 (1973) 642.
- 11.- Brindley, H.H.: Avascular necrosis of the head of the femur: An experimental study, J. Bone & Joint Surg. 45-A (1963) 1541.
- 12.- Brinker, W.O.: The use of intramedullary pins in small animal fractures. A preliminary report. No. Amer. Vet. 29 (1948) 292.
- 13.- Brinker, W.O. and Brown, R.E.: Some conditions of the joints amenable to surgery. Proc. 91 Ann. Mtg., AVMA. 1954.
- 14.- Brinker, W.O.: Some troublesome lesions of the coxofemoral joint amenable to surgery. Vet. Med. 50 (1955) 77.
- 15.- Brinker, W.O.: Small Animal Orthopedics. Continuing Education Service. Michigan State University, 1970, 1974.
- 16.- Brinker, W.O.: Factors influencing the results in fractures of the femoral neck. JAAHA 2 (1966) 160.
- 17.- Brinker, W.O.: Fractures of the distal end of the humerus in small animals. Vet. Med. 50 (1955) 235.
- 18.- Brinker, W.O. IN: Canine Surgery, 2nd Archibald Ed., pp. 957-1048, American Veterinary Publications, Inc., Santa Barbara, California, 1974.
- 19.- Brown, S.G. and Rosen, H.: Craniolateral Approach to the Canine Hip: A modified Watson-Jones Approach. JAVMA, 159:1122, 1971.
- 20.- Brooks, D.B., Burstein, A.H. and Frankel, V.H.: The Biomechanics of torsional Fractures: The Stress Concentration Effect of a Drill Hole. J. Bone and Joint Surg., 52-A:507-514, 1970.
- 21.- Butler, H.C. and Henry, J.D.: The use of an ASIF compression plate for fixation of a nonunion fracture of nine years duration. JAAHA, 7 (1971) 103.
- 22.- Bojrab et al: Current Techniques in Small Animal Surgery. Lea & Febiger, Philadelphia, 1975.
- 23.- Calandruccio, R.A.: Comparison of specimens from nonunion of the neck of the femur with fresh fractures and avascular necrosis specimens. J. Bone & Joint Surg., 49-A (1967) 1471.
- 24.- Carney, J.P.: Rush intramedullary fixation of long bones as applied to veterinary surgery. Vet. Med., 47 (1952) 43.
- 25.- Cawley, A.J. and Archibald, J.: Intramedullary pinning of pelvic fractures. No. Amer. Vet., 36 (1955) 747.
- 26.- Chalmers, J. and Sissons, H.A.: An experimental comparison of bone grafting material in the dog. J. Bone & Joint Surg. 41-B (1959) 209.

- 27.- DeAngelis, M. and Hohn, R.B.: The ventral approach to excision arthroplasty of the femoral head. *JAVMA*, 152 (1968) 135.
- 28.- DeAngelis, M.P. et al: Repair of Fractures of the Radius and Ulna in Small Dogs. *JAAHA*, 9:436-441, 1973.
- 29.- DePalma, A.F.: The Mangement of Fractures and Dislocations. Vol. 1. W.B. Saunders Co., Philadelphia, 1974.
- 30.- Dingwall, J.S. and Sumner-Smith, G.: A Technique for repair of avulsion of the tibial tubercle in the dog. *J. Sm. Anim. Pract.*, 12 (1971) 665.
- 30.- Dingwall, J.S. and Downey, R.S.: Repair of comminuted patellar fracture. *Mod. Vet. Prac.*, 51 (April, 1970) 31.
- 32.- Ehmer, E.A.: Bone pinning in fractures of small animals. *JAVMA*, 110 (1947) 14.
- 33.- Fitzgerald, T.C.: Blood supply of the head of the canine femur. *Vet. Med.*, 56 (1961) 389.
- 34.- Frick, E.J. et al: Treatment of fractures by intramedullary pinning. *No. Amer. Vet.*, 39 (1948) 95.
- 35.- Hinko, P.J.: A Method for Reduction and Fixation of Symphyseal Fractures of the Mandible. *JAAHA*, 12:93-100, 1976.
- 36.- Hohn, R.B. and Janes, J.M.: Lateral approach to the canine ilium *JAAHA*, 2 (1966) 111.
- 37.- Hohn, R.B.: Plane fixation of comminuted femoral shaft fractures in the dog. *JAVMA*, 162 (1973) 464.
- 38.- Hutzshenreuter, P. et al: Some effects of rigidity of internal fixation on the healing pattern of osteotomies. *Injury*, 1 (1969) 77.
- 39.- Jenny, J.: Kuntscher's medullary nailing in femur fractures of the dog. *JAVMA*, 117 (1950) 381.
- 40.- Jones, C.D.G. and Vaughan, L.C. Treatment of Premature Closure of the Distal Radial Growth Plate. *J. Small Anim. Pract.* 77:453-468, 1970.
- 41.- Junggren, V.S.: A comparative study of conservative and surgical treatment of Legg-Perthes disease in the dog. *JAAHA*, 2(1966) 6.
- 42.- Keene, R.B. and Yarborough, J.H.: Surgical correction of a luxation and fracture of the central tarsal bore in the racing Greyhound. *Vet. Med.* 61 (1966) 980.
- 43.- Knowles, A.T. et al: Clinical application of splints in fractures of the pelvis. *Vet. Med.*, 44 (1949) 308.

- 44.- Latt, R.H. and Sumner-Smith, G.: Surgical Repair of an ununited fracture of the fibular tarsal bone of a Miniature Poodle. *J. Sm. Anim. Pract.*, 11 (1970) 207.
- 45.- Lawson, D.D.: The technic of Rusch pinning in fracture repair. *Mod. Vet. Pract.* 40 (Sept. 1959) 32.
- 46.- Leighton, R.L.: Permanent intramedullary pinning of the femur in dogs and cats. *JAVMA*, 121 (1952) 347.
- 47.- Leighton, R.L.: Further reports of the use of a new method of permanent intramedullary pinning. *JAVMA*, 120 (1952) 189.
- 48.- Máson, C.T.: Useful appliance for fractures of the extremities of dogs. *No. Amer. Vet.*, 29 (1948) 360.
- 49.- Matter, P. et al: The effect of Static Compression and Tension on Internal Remodeling of Cortical Bone. *Helvetica Chuurgica Acta Supp.*, 12, 1975.
- 50.- Merkle, D.F. and Brinker, W.O.: Facial Reconstruction Following Mássive Bilateral Maxillary Fracture in the Dog. *JAAHA*, 12: 831-833, 1976.
- 51.- Mostosky, U.V. et al: Transolecranon approach to the elbow joint. *Vet. Med.*, 54 (1959) 560.
- 52.- Muller, M.E. et al: *Manual of Internal Fixation*. Translated by J. Schatzker, Springer-Verlag, New York, 1970.
- 53.- Multiple Authors: *Orthopedic Surgery in Small Animals*. The Veterinary Clinics of North America, 1: No. 3, W.B. Saunders Co., Philadelphia, 1971.
- 54.- Multiple Authors: *The management of Limb Fractures*. The Veterinary Clinics of North America, 2: No. 2, W.B. Saunders Co., Philadelphia, 1975.
- 55.- Newton, C.D., Nunamaker, D.M. and Dickinson, C.R.: Surgical Management of Radial Physeal Growth Disturance in Dogs. *JAVMA*, 167: No. 11, 1011-1018.
- 56.- Newton, C.D.: Surgical Management of Distal Ulnar Physeal Growth Disturbances in Dogs. *JAVMA*, 164: No. 5, 479-488.
- 57.- Noser, G.A. et al: Asynchronous Growth of the Canine Radius and Ulna: Effects of Cross Pinning the Radius to the Ulna. *Am. J. Vet. Res.*, 38: 601-610, 1977.
- 58.- Nunamaker, D.M.: Force Measurements in Screw Fixation. *J. Biomechanics*, 9:669-675, 1976.
- 59.- Nunamaker, D.M.: Repair of femoral head and neck fractures by interfragmentary compression. *JAVMA*, 162 (1973) 569.

- 60.- O'Brien, T. et al: A radiographic study of growth disturbance in the forelimb, *J. Sm. Anim. Pract.*, 12 (1971) 19.
- 61.- Ormond, A.N.: Treatment of hip lameness in the dog by excision of the femoral head. *Vet. Rec.*, 73 (1961) 576.
- 62.- Perren, S.M. et al: A dynamic compression plate, *Acta Orthop. Scand. Supp.*, 125 (1969) 31.
- 63.- Piermattei, D.L.: Treatment of nonunion fractures in dogs. *JAAHA*, 2 (1966) 139.
- 64.- Piermattei, D.L. and Greeley, R.G.: *An Atlas of Surgical Approaches to the Bones of the Dog and Cat*. W.B. Saunders Co., Philadelphia, 1966.
- 65.- Piermatti, D.L.: Femoral head ostectomy in the dog: indications, technique and results in ten cases. *JAAHA*, 1 (1965) 180.
- 66.- Pettit, G.D. and Slatter, D.H.: Tension-band wires for fixation of an avulsed canine tibial tuberosity. *JAVMA*, 163 (1973) 242.
- 67.- Reynolds, F.C. and Oliver, D.P.: Experimental evaluation of homogenous bone grafts. *J. Bone & Joint Surg.*, 32 (1950) 283.
- 68.- Riser, W.H. and Shirer, J.F.; Normal and Abnormal Growth of the Distal Foreleg in Large and Giant Dogs. *JAAHA* VI:50-64, 1965.
- 69.- Rudy, R.L.: *Principles and Technics of Intramedullary Nailing in Skeletal Fixation of Fractures*. Ohio State University Fracture Fixation Course 1976.
- 70.- Salter, R.B. and Harris, W.R.: Injuries involving the epiphyseal plate. *J. Bone & Joint Surg.*, 45A (1963) 587.
- 71.- Sckenk, R. and Willenegger, H.: Morphological findings in primary fractures healing. *Symposia Biol. Hungarica*, 7 (1967) 75.
- 72.- Schroeder, E.F.: Fractures of the femoral shaft of dogs. *No. Amer. Vet.*, 14 (1933) 38.
- 73.- Schroeder, E.F.: The traction principle in treating fractures and dislocations in the dog and cat. *No. Amer. Vet.* 14 (1933) 27.
- 74.- Schroeder, E.F.: The tratment of fractures in dogs. *No. Amer. Bet.*, 14 (1933) 27.
- 75.- Schroeder, E.F.: Fractures of the humerus in dogs. *No. Amer. Vet.*, 14 (1934) 31.
- 76.- Schroeder, E.F.: Recent progress in canine orthopedic surgery. *No. Amer. Vet.*, 20 (1939) 54.
- 77.- Singleton, W.B.: Limb fractures of the dog and cat, Fractures of the hind limb. *J.Sm. Anim. Pract.*, 7 (1966) 163.

- 78.- Skaggs, S. et al: Deformities Due to Premature Closure of the Distal Ulna in Fourteen Dogs: A Radiographic Evaluation. JAAHA 9:495-500, 1973.
- 79.- Spreull, J.S.A.: Excision arthroplasty as a method of treatment of hip diseases in the dog. Vet. Rec., 73 (1961) 573.
- 80.- Stader, O.: A preliminary announcement of a new method of treating fractures. No. Amer. Vet., 18 (1937) 37.
- 81.- Stader, O.: Treating fractures of long bones with the reduction splint. No. Amer. Vet., 20 (Jan. 1939) 55:20 (Feb. 1939) 54:20 (March, 1939) 62.
- 82.- Sumner-Smith, G. and Cawley, A.J.: Nonunion of fractures in the dog. J. Sm. Anim. Pract., 11 (1970) 311.
- 83.- Uthoff, J. and Duduc, H.: Bone structure changes in the dog under rigid internal fixation. Clin. Orth. & Related Res., 81 (1971) 165.
- 84.- Vaughan, L.C.: Bone autografts in canine orthopedic surgery. J. Sm. Anim. Pract., 13 (1972) 455.
- 85.- Wadsworth, P.L. and Henry, W.B.: Entire Segment Cortical Bone Transplant, JAAHA, 12: 741-745, 1976.
- 86.- Watson-Jones, R.: Fractures and Joint Injuries, Vol. 1. Williams & Wilkins Co., Baltimore, Maryland, 1974.
- 87.- Wheaton, L.G. et al: Surgical treatment of acetabular fractures in the dog. JAVMA, 162 (1973) 367.
- 88.- Withrow, S.J. and Holmberg, D.L.: Use of Full Cerclage Wires in the Fixation of 18 Consecutive Long-Bone Fractures in Small Animals. JAAHA, 13:735-743, 1977.
- 89.- Woo, S. Ly et al: A comparison of Cortical Bone Atrophy Secondary to Fixation with Plates with Large Differences in Bendig Stiffness. J. Bone & Joint Surg., 58-A:190-195, 1976.