

# **DERRAMES PLEURALES EN ANIMALES DE COMPAÑÍA**

## **Aproximación al diagnóstico**

**Dr. ENRIQUE YNARAJA RAMIREZ**

Servicios Veterinarios Albeytar. La Vall d'Uixó. Castellón.

*enrique.ynaraja@gmail.com*

Los derrames pleurales son una patología que se encuentra con frecuencia en la clínica felina y, aunque es relativamente menos frecuente en la clínica canina, en todos los casos supone un reto diagnóstico de gran relevancia ya que las posibilidades de éxito y la certeza en el pronóstico dependen en su mayoría de obtener datos suficientes como para conocer el origen exacto que ha tenido el derrame pleural. Se trata, básicamente, de un proceso según el cual se acumula líquido dentro de la cavidad pleural.

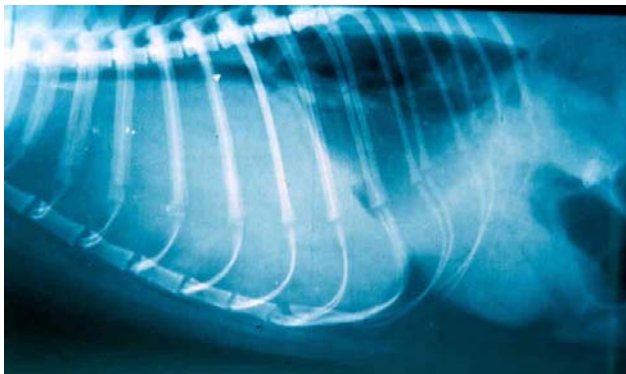
El diagnóstico se basa en una sospecha clínica inicial sustentada por una disnea más o menos acusada que varía según la cantidad de líquido pleural acumulado y la velocidad a la cual se ha podido acumular en el interior de la cavidad torácica. Además de disnea encontramos taquipnea y respiración superficial y ocasionalmente encontramos cuadros de tos, aunque este signo en muchas ocasiones está ausente.

Si practicamos una percusión de la cavidad torácica se puede diferenciar perfectamente un tono mate muy diferente de la percusión clara pulmonar habitual. La auscultación es también significativa ya que los sonidos respiratorios se han perdido en el hemitórax afectado o en ambos hemitórax; apoyando el fonendo no es posible detectar los ruidos respiratorios o se auscultan muy apagados y “alejados” del fonendo. Los ruidos cardiacos, normalmente también se encuentran disminuidos en su intensidad y en ocasiones se pierden al alejarse la fuente del sonido de la membrana del estetoscopio.

Una sospecha clínica lo suficientemente importante con una auscultación típica y una percusión mate exige una toracocentesis previa a toda prueba diagnóstica posterior, especialmente si las condiciones clínicas del paciente son inestables. Cuando el paciente está en una situación estable, es posible avanzar en las pruebas adicionales de diagnóstico, con un manejo muy cuidadoso para evitar todo estrés que empeore la ventilación.

Cuando se acumula líquido entre la pleura visceral y la parietal se debe a que existe un desequilibrio entre la formación de líquido pleural (un proceso fisiológico) y la reabsorción de líquido pleural; proceso que también es fisiológico y que depende de la absorción a través de los vasos capilares pleurales y por la circulación linfática. Es imprescindible determinar cual es la causa primaria de que se produzca este desequilibrio ya que el diagnóstico de “derrame pleural” describe las consecuencias de una patología y no la causa de la enfermedad.

Las pruebas adicionales de diagnóstico que realizaremos en cada caso clínico concreto, deben valorarse en función de cada paciente y de la disponibilidad de equipamiento médico adecuado en la clínica que atiende al paciente. Los análisis de sangre nos orientan hacia determinadas patologías y nos ofrecen datos muy interesantes sobre el estado general del paciente, sus funciones hepática o renal... En muchos casos y con un manejo clínico cuidadoso, es posible realizar una radiografía torácica que permite confirmar el diagnóstico clínico y muchas veces es posible realizar un correcto estudio radiológico torácico con proyecciones perpendiculares: lateral y dorso-ventral que aportan más datos al diagnóstico radiológico.

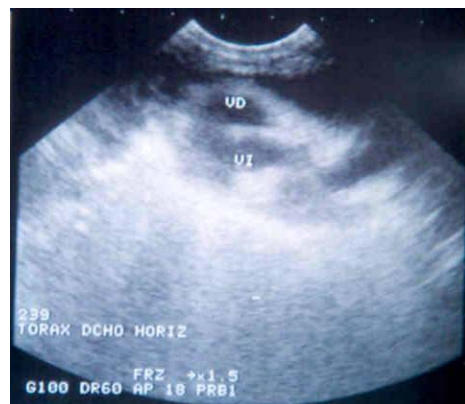

*Imagen radiológica en proyección lateral derecha; pérdida de la silueta cardíaca, densidad radiológica media de tipo "líquido" en el tórax, lóbulos pulmonares redondeados, pequeños, separados de la pared torácica. Imagen típica de un derrame pleural.*

En casos concretos, la serología específica en muestras de sangre resulta definitiva para el diagnóstico: leucemia felina, peritonitis infecciosa felina...

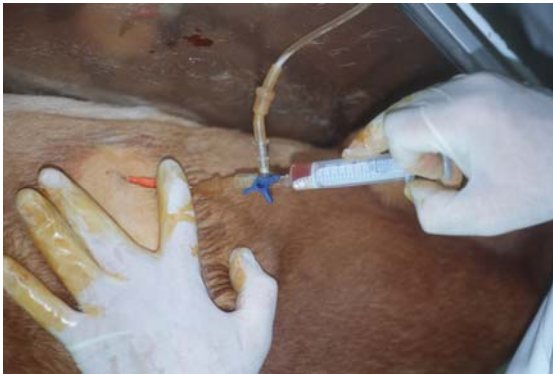En la mayoría de las clínicas, la ecografía puede no solamente diagnosticar la existencia de un derrame pleural sino que, además, puede cuantificar la cantidad de líquido existente, dirigir una punción con aguja fina y permitir, por tanto, el vaciado de dicho líquido, facilitar la toma de muestras de líquido pleural y aportar datos directos y en ocasiones definitivos, sobre el origen del problema, por ejemplo en casos de neoplasias intratorácicas.

*Imagen ecográfica de un derrame pleural en un gato; hay una pérdida de definición y se aprecia el líquido libre en la cavidad pleural.*



La prueba más importante para el diagnóstico y el tratamiento es la toracocentesis que permite vaciar la cavidad torácica de líquido, mejorar y estabilizar la

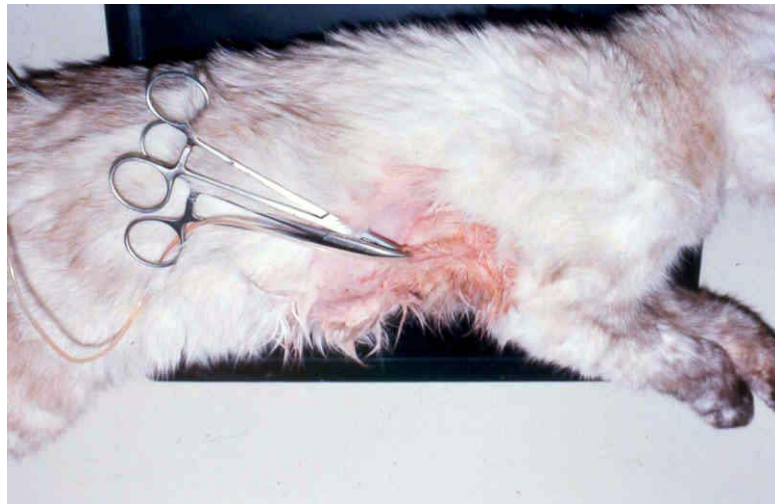
situación clínica del paciente, obtener imágenes radiológicas post-vaciado que suelen ser muy significativas comparándolas con las imágenes previas y además aporta muestras del líquido pleural que, también en muchos casos, aportan los datos necesarios para un diagnóstico completo del proceso.



*Toracocentésis en un perro con derrame pleural; la toma de muestras permite el análisis y, con mucha frecuencia, el diagnóstico de la causa del derrame, proceder hasta el vaciado casi completo de la cavidad pleural permite mejorar la capacidad ventilatoria del paciente y estabilizar el cuadro respiratorio, al menos temporalmente.*

Habitualmente y aunque existen otros criterios de clasificación, se diferencian los tipos de derrames pleurales en atención a su contenido en proteínas totales (densidad) que suelen determinarse mediante un refractómetro y en base a su celularidad; cantidad y tipos celulares presentes en las muestras obtenidas por toracocentésis.

*Toracocentésis y colocación de un tubo de drenaje torácico en un gato; esta técnica permite no solo el vaciado y la toma de muestras sino el vaciado regular y repetido a lo largo del tiempo.*



Entre las **etiologías** más frecuentes podemos encontrar las siguientes:

NEOPLASIAS	Carcinoma pulmonar Carcinoma bronquial Linfoma/Linfosarcoma (pueden ser FeLV positivos o negativos en los gatos)
PIOTORAX	Como extensión de bronconeumonías Complicación de heridas penetrantes Complicación de septicemias/bacteriemias
ICC (Insuficiencia cardiaca congestiva)	Por cualquier etiología, es más frecuente en los GATOS que en los perros
QUILOTORAX	Idiopático Congénito Traumático Neoplásico Como complicación de ICC
HEMOTORAX	Traumático Por alteraciones de la coagulación
HERNIA DIAFRAGMATICA	Congénita Traumática
HIPOPROTEINEMIA	Con causa hepática, renal o intestinal, incluso por malnutrición
TORSION DE UN LOBULO PULMONAR	Idiopática, en ocasiones el derrame pleural facilita, una vez instaurado, que se produzca la torsión de un lóbulo pulmonar y esta es la consecuencia y no la causa del derrame pleural
PIF (peritonitis infecciosa felina)	Forma exudativa

La **clasificación del líquido pleural** obtenido debe realizarse dentro de las siguientes categorías:

Trasudado o trasudado puro

Trasudado modificado

Exudado; el exudado puede ser de varios tipos siendo necesario clasificarlo en;

Séptico

Inflamatorio

Piogranulomatoso; suele corresponder a un exudado séptico;

PIOTORAX

Con células neoplásicas descamadas; suele corresponder a un exudado inflamatorio o con células neoplásicas exclusivamente (linfosarcoma)

Fluidos con características específicas:

Linfa/Quilo

Sangre

### ***TRASUDADO PURO:***

El trasudado puro es infrecuente, se trata de un líquido transparente, de baja densidad y baja concentración proteica (menos de 1,3 – 1,5 g/dL), de mínima o nula celularidad (menos de 1.000 células nucleadas /mcL) y estas células suelen ser algunos linfocitos o células mesoteliales de características normales.

Se forma por una disminución de la presión oncótica plasmática; se forman pocas proteínas; déficit nutricional o mala función hepática, se absorben de forma inadecuada; problemas digestivos o se pierden en exceso; problemas digestivos o problemas renales. Ocasionalmente se acumulan en abscesos o en otros derrames (ascitis), se pierden por heridas o lesiones cutáneas extensas (quemaduras) o se diluyen de forma inadecuada por una fluidoterapia agresiva poco adecuada a las necesidades del paciente. En todos estos casos, aparece un dato indicativo en el análisis sanguíneo; hipoalbuminemia.

Otra posible causa es el aumento de la presión hidrostática sistémica o pulmonar; aumenta la presión capilar y “sale” más líquido del habitual hacia la cavidad pleural, esta salida de líquido es tan superior a la normal que sobrepasa la capacidad de absorción del sistema de drenaje fisiológico. Muchas veces el origen del problema está localizado en el propio sistema de drenaje fisiológico. Cuando tenemos casos de insuficiencia cardíaca congestiva, especialmente derecha, aparecen derrames pleurales, algo muy frecuente en los gatos, aunque es más raro en los perros. También podemos encontrar el problema cuando existen obstrucciones en los vasos linfáticos; desde enfermedades primarias hasta compresiones externas por masas, tumores, abscesos,...

### ***TRASUDADO MODIFICADO:***

Un primer aspecto a destacar es que en la mayoría de los casos, incluso los trasudados puros tienden a convertirse finalmente en trasudados modificados cuando llevan el tiempo suficiente dentro de la cavidad pleural.

Los trasudados modificados son líquidos algo más densos y coloreados (suelen ser amarillentos), con un mayor contenido en proteínas ; habitualmente tienen más de 1,3 – 1,5 g/dL que era el límite definido para los trasudados puros, y un máximo de 3 g/dL. Su contenido celular también es superior y es frecuente que contengan entre 1.000 y 5.000 células nucleadas /mcL. Habitualmente son también linfocitos, algunos macrófagos y células mesoteliales normales o reactivas pero en ningún caso muestran signos de malignidad o de la existencia de procesos inflamatorios.

La mayoría de las veces, se trata de cuadros en los que inicialmente aparecía un trasudado puro, que se cronifica y que acaba produciendo, por la propia permanencia del líquido en la cavidad pleural, un cierto proceso irritativo con un discreto grado de

respuesta inflamatoria local y moderada, que produce este aumento en la concentración de proteínas y de células.

Probablemente y en ausencia de masas que produzcan obstrucciones linfáticas, los problemas cardiovasculares, esencialmente los cardíacos primarios, son la causa más frecuente para que aparezcan trasudados modificados en animales de compañía.

### ***EXUDADO:***

Este líquido pleural es bastante más denso y puede ser turbio, coloreado (amarillento, anaranjado o rojizo), en ocasiones opalescente, puede contener restos de moco y espirales de moco, floculaciones, partículas en suspensión,... Se caracteriza por un mayor contenido en proteínas que es superior a los 3 g/dL del trasudado modificado y puede llegar a ser tan elevado como 12-14 g/dL en casos de peritonitis infecciosa felina; en estos casos, una electroforesis del líquido pleural obtenido, nos permitirá comprobar que el porcentaje de gammaglobulinas es superior al 33% de las proteínas totales y que el cociente albúmina/globulina es inferior a 0.8.

Contiene una mayor cantidad de células nucleadas; siempre en cifras superiores a las 5.000/mcL y en algunos casos llegando a ser de hasta 100.000 células/mcL, como puede ocurrir en casos de linfosarcomas. Los tipos celulares pueden ser muchos; hematíes, leucocitos, macrófagos, células mesoteliales, células neoplásicas,...

Las causas son muy variadas; desde un hemotórax, piotórax o quilotórax, hasta neoplasias, neumonías con extensión pleural, mediastinitis, lesiones del esófago con pérdida de continuidad de su pared, penetración de cuerpos extraños,...

Se clasifican a su vez en inflamatorios y sépticos lo que permite, en base al estudio citológico de la muestra de líquido pleural, dirigir desde el primer momento y en cierta medida el tratamiento de urgencia que debe instaurarse en cada paciente.

### ***PIOTORAX:***

Acumulo de líquido purulento con un exudado piogranulomatoso espeso, en origen un exudado séptico, típicamente ocasionado por una infección bacteriana y con los síntomas clásicos asociados: fiebre, anorexia, deshidratación, decaimiento, apatía, probablemente dolor torácico intenso, disnea, pérdida de peso,... En algunos casos se trata de casos unilaterales pero suele ser bilateral. En la mayoría de las ocasiones no es fácil identificar el origen de la infección aunque las heridas penetrantes, mordiscos, peleas y traumatismos, incluso las lesiones quirúrgicas o yatrogénicas, voluntarias o involuntarias, son otras veces la causa del problema.

La infección suele ser mixta, estando involucrada alguna bacteria de carácter anaerobio: Fusobacterium, Bacteroides, Streptococcus anaerobios o Clostridium, algo que debe tenerse presente en el tratamiento médico. Pasteurella, diversos coliformes, Streptococcus, Staphylococcus, Pseudomonas, Nocardia y Actinomyces pueden ser la

causa, pero es menos frecuente en el perro. Puede y debe hacerse un cultivo para el aislamiento e identificación del agente (los agentes) causales, pero el diagnóstico y el tratamiento deben instaurarse con precocidad y, normalmente, antes de tener disponibles los datos microbiológicos definitivos.

El tratamiento debe ser mediante lavados de la cavidad torácica a través de un tubo de drenaje torácico, puede usarse povidona yodada al 1 % en un volumen de 5-10 mL/kg de peso, pueden hacerse con diferentes combinaciones de antibióticos pero deben potenciarse siempre con un tratamiento agresivo y completo por vía IV. Algunos autores no encuentran ningún beneficio al hecho de añadir antibióticos en las soluciones de lavado y los resultados obtenidos con lavados de solución salina estériles y antibioterapia IV, son comparables a los obtenidos con lavados antibióticos, en la mayoría de las series de casos clínicos publicadas. Se recomienda añadir heparina sódica: 1.500 UI / 100 mL de solución de lavado, puede ayudar a reducir la incidencia de pleuritis constrictiva o adherencias. La formación de abscesos pulmonares es una complicación frecuente que exige una cirugía torácica para su completa resolución.

El pronóstico es siempre MUY GRAVE, incluso en los casos que son aparentemente menos graves por el estado clínico del paciente.

#### ***PERITONITIS INFECCIOSA FELINA:***

Es típica de gatos jóvenes, se produce una efusión pleural masiva con astenia, anorexia, ascitis, fiebre, también puede ser una forma seca no efusiva, pero es menos frecuente.

El líquido es típico; un exudado inflamatorio claro, amarillento, similar a la orina pero con un gran contenido de proteínas en su composición, es denso en muchas ocasiones, pegajoso y pueden verse algunas células como macrófagos, linfocitos, neutrófilos o algunos plasmocitos, típicos del exudado de la PIF.

La serología sanguínea es inespecífica para coronavirus felino. Los resultados negativos permiten descartar la posibilidad de una peritonitis infecciosa felina, pero el significado de los resultados positivos debe consultarse con el laboratorio que realiza las determinaciones y puede ser compatible con peritonitis infecciosa felina y con infecciones más o menos inocuas o menos graves con coronavirus intestinales felinos.

#### ***QUILOTORAX***

El líquido es linfa y procede del gran conducto torácico que se rompe total o parcialmente o bien existe una compresión que produce congestión del gran conducto torácico y salida de linfa por el exceso de presión.

El líquido está formado por quilomicrones, con aspecto similar al de la leche, los quilomicrones se disuelven con éter y entonces queda un líquido translúcido claro, en

este líquido los niveles de triglicéridos son más elevados que en la sangre circulante. Hay células variadas y normales: neutrófilos, macrófagos, linfocitos,...

La causa es muchas veces idiopática, otras veces es traumática, neoplásica, debida a ICC en el gato, linfangiectasias torácicas, malformaciones congénitas,...

El tratamiento médico puede hacerse mediante el uso de RUTIN: 15 mg/kg/8 horas - vía oral. Se utiliza en medicina humana en casos de linfedema. No es curativo, pero elimina las proteínas del líquido pleural y es más sencillo entonces que este líquido sea reabsorbido, es fácil que hasta un 40% de los casos se resuelvan con este producto. El uso de dietas bajas en grasa es una pequeña ayuda adicional y, en general, no es necesario suplementarlas con ácidos grasos de cadena media con absorción linfática directa (MCT). El medicamento recomendado no está comercializado en España actualmente.

El uso de soluciones de lavado con o sin antibióticos y/o enzimas no es solución válida a medio plazo.

Un drenaje torácico con vaciados seriados y lavados, puede acabar mejorando la situación clínica, pero muchas veces se termina con un cuadro de constricciones pleurales, retracciones cicatriciales,...

Las soluciones de pleurodesis: 15-20 mg Clorhidrato de tetraciclina/kg diluidos en 70 mL de agua destilada estéril, no son válidas en animales de compañía; tienen una elevada actividad fibrinolítica en pleura y no se consiguen pleurodesis extensas, solo complicamos la situación clínica. Siempre debe hacerse bajo anestesia general y no es la solución en prácticamente ningún caso.

La solución quirúrgica es mucho más compleja de lo pretendido en las publicaciones y muchas veces permite que el cuadro se reproduzca poco después de un intervención que se ha realizado con éxito. Algunos autores siguen recomendando el tratamiento quirúrgico rápido como la forma más adecuada de enfrentarse a la situación clínica.

### ***HEMOTORAX:***

Su origen puede ser traumático, por neoplasias o alteraciones de la coagulación, incluso por ciertas intoxicaciones.

### ***HIDROTORAX:***

Trasudado puro o modificado con líquido claro y transparente.

Se forma por cuadros de hipoproteinemias por alteraciones hepáticas (falta de formación) o renales y digestivas (pérdidas anormales) que son las causas más

frecuentes y típicas. Se suelen acompañar de otros derrames y edemas en otras localizaciones.

#### ***HERNIA DIAFRAGMATICA:***

Suele ser traumática y produce un líquido claro de tipo trasudado o trasudado modificado.

La solución es quirúrgica, pero nunca es de urgencia ya que el paciente debe estar estabilizado antes de enfrentarse a la toracotomía, es posible retrasar la cirugía durante horas o días hasta conseguir el mejor estado clínico posible. La única situación en la cual existe una verdadera urgencia en la resolución es cuando a través de la rotura diafragmática pasa el estómago a la cavidad torácica y empieza a dilatarse; es posible que el estómago llegue a dilatarse de tal modo que ocupe físicamente un volumen demasiado importante en la cavidad torácica y el paciente presente severas restricciones a la ventilación normal. En estos casos es imprescindible reposicionar el estómago, lo antes posible, a la cavidad abdominal.

#### ***TORSION DE UN LOBULO PULMONAR:***

Es infrecuente y de origen idiopático, se trata de un giro de 360° que da un lóbulo sobre su propio eje, alterando así su circulación sanguínea y linfática e impidiendo su funcionalidad respiratoria.

En ocasiones es secundario a un derrame pleural producido por otras causas, en estos casos “flotando” en la cavidad torácica y puede rotar posteriormente. Otros autores lo definen como la causa del derrame pleural; el lóbulo pulmonar sufre una torsión y entonces queda impedida la reabsorción de líquido pleural y se forma una cantidad superior a la normal, perdiéndose así la situación de equilibrio que desemboca en la formación de un derrame pleural.

El tratamiento es necesariamente quirúrgico y debe hacerse con urgencia, la necrosis del lóbulo torsionado puede producir la muerte por sepsis y neumotórax de tensión en breves minutos. Nunca debe reposicionarse el lóbulo previamente a su extirpación; siempre debe pinzarse en su base, extirparse con un corte limpio y, posteriormente procederse a la sutura de los vasos y del bronquio de dicho lóbulo pulmonar.